

# BEURTEILUNG für Hüftgelenkdsdysplasie

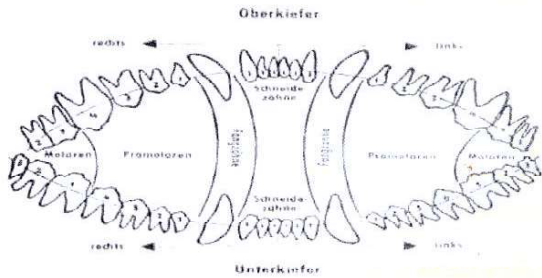
HOVAWART-CLUB e.V.



Zuchtname des Hundes: Jesco vom Wideneck Zuchtbuch-Nr.: VDH17/098 00880  
 Geschlecht: Rüde  / Hündin  Farbe: sm - b - s Chip-Nr.: 276094502022566  
 Eigentümer\*in: Ilka S. Schmitt Anschrift: Hasbacher Dell 3, 55743 Idar-Oberstein

## Tierärztliche Bestätigung (Zutreffendes ist bitte ankreuzen!)

- Scherengebiss
  - Zangengebiss
  - Verkürzter Unterkiefer (VUK – Rückbiss)
  - Verkürzter Oberkiefer (VOK – Vorbiss)
  - Sonstige Zahnfehlstellungen:
  - Fehlende Zähne unten ankreuzen, zusätzliche bitte eintragen
- M2 M1 P4 P3 P1 C I3 I2 I1 I1 I2 I3 C P1 P2 P3 P4 M1 M2
- M3 M2 M1 P4 P3 P3 P1 C I3 I2 I1 I1 I2 I3 C P1 P2 P3 P4 M1 M2



Aufnahme:  Film  VetXL  CD

Adresse, Stempel, Unterschrift des/der Röntgen-Tierarztes/ärztin

**Tierarztpraxis SCHEIDT**  
 Ida-Purper-Straße 38  
 55743 Idar-Oberstein · Tel.: 06781-47988

Datum: 26.03.19

## HD-Auswertung (nur durch Gutachter)

Kriterium 1	Kriterium 2	Kriterium 3	Kriterium 4	Kriterium 5	Kriterium 6	Punkte pro Kriterium
Norberg-Winkel	Lage des Femurkopf-Zentrums (FKZ) in Bezug zum dorsalen Azetabulumrand (DAR)	Form des kraniolateralen Azetabulumrandes	Ausbildung des subchondralen Knocheis am Azetabulum	Form von Femurkopf (K), U-bergang Kopf-Hals (U), Femurhals (H)	Zubildung kaudolateral am Femurhals (Morganlinie)	
>= 105° ✓	FKZ medial DAR (> 2 mm)	lateral nachfassend	fein, gleichmäßig dick	K: rund, deutlich abgesetzt ✓	Nicht sichtbar	0
>= 105°, Gelenkflächen divergierend; oder < 105° Gelenkflächen parallel	FKZ medial DAR (1-2 mm) ✓	horizontal ✓	gleichmäßig dick ✓	K: rund, schlecht abgesetzt, U: keine Zubildungen, H: walzenförmig	auf der gebeugten Aufnahme: kantige Schulter	1
>= 100°	FKZ liegt auf dem DAR	leichtgradig abgerundet oder leichtgr. Zubildungen	lateral leichtgradig verdickt, medial leicht gradig reduziert	K: leichtgradig abgeflacht, U: leichtgr. Zubildungen	feiner scharfer Grat bis 1 mm breit	2
>= 90°	FKZ lateral DAR (1-5 mm), > 1/3 des FK überdacht	mittelgradig abgerundet, leichtgradig Zubildungen, zweiteilige Gelenkfläche	lateral mittelgradig verdickt, medial mittelgradig reduziert	K: mittelgradig abgeflacht, U: leichte Zubildungen	(unscharfer) Grat bis 3 mm breit	3
>= 80°	FKZ lateral DAR (6-10 mm), > 1/4 des FK überdacht	stark abgerundet, mässige Zubildungen	lateral stark verdickt oder nur lateral ausgebildet	K: mittelgradig verformt, U: mittelgradig Zubildungen	Leiste über 3 mm breit	4
< 80°	FKZ lateral DAR (> 10 mm) < 1/4 des FK überdacht	Rand fehlt, Pfanne massiv verformt	verschmilzt mit lateralem Beckenrand, manchmal fehlend	K: massiv verformt, U: massive Zubildungen	Leiste u. belagert durch weiträumige Exostosen	5

Obergutachten bedingt durch Qualität der Aufnahme empfohlen 0

Gesamtpunktzahl: 3

Beurteilung:	Gesamtpunkte aus Kriterien 1-6	Beurteilung HD-Grad Interpretation
Kein Hinweis für HD	0	A1
	1-2	A2
Übergangsform	3-4	<b>B1</b>
	5-6	B2
Leichte HD	7-9	C1
	10-12	C2
Mittelgradige HD	13-15	D1
	16-18	D2
Schwere HD	19-24	E1
	25-30	E2

Stempel und Unterschrift des Gutachters:

GRKS-Gutachter  
 29. APR. 2019  
 Tiergesundheitszentrum Grußendorf

Unterschrift Eingang Beurteilung Zuchtverein (HD-Stelle für die Zuchtleitung)

**Verteiler:**  
 Original an Besitzer\*in, Kopie oder PDF an HD-Beauftragte\*n, Züchter\*in, Zuchtbuchamt)